CASO CLÍNICO: Tto. Fístula Coronaria

SOLACI
SOCIEDAD LATINOAMERICANA DE CARDIOLOGIA INTERVENCIONISTA

PEDRO ANTONIO SEGURA SALDAÑA
RESIDENTE DE 3° AÑO DE CARDIOLOGÍA
HNERM - PERÚ

Historia Clínica

Edad : 73 años
Sexo : Femenino

Natural y Procedente de Lima

✓ Antecedentes Patológicos:
Soplo Cardiaco desde la Infancia
FA permanente Tto Warfarina

5 años:
Disnea CF I

4 años: Disnea CF-II, asociado a Angina Típica intermitente

3 años:
Disnea CF-III Angina Típica asociada al esfuerzo

CC. EE.
CARDIOLOGÍA
HNERM

EXAMEN FISICO

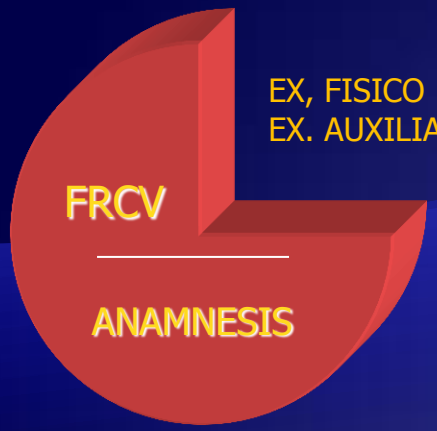

PA : 100/60 mmHg
FC : 72x'
Pulso: 72x'
FR : 18x'

P : 57 Kg
T : 1.53 m
IMC: 24.3

AREG, ABEN, ABEH, Ventilando espontáneamente

Piel: Tibia, humedad conservada

TCSC: No edemas

Cuello: IY(-), RHY(-), Soplo Carotideo (-)

Ap. Respitarorio: MV buen pasaje en ACP.

Ap. Cardiovascular: RCA, de buena intensidad. S3(-), S4(-), Soplo Sistóico en Mesocardio, PP(+)

Neurológico: No déficit motor ni sensitivo

Cardiología HNERM

EXAMENES AUXILIARES

Cardiología HNERM



fppt.com

EKG

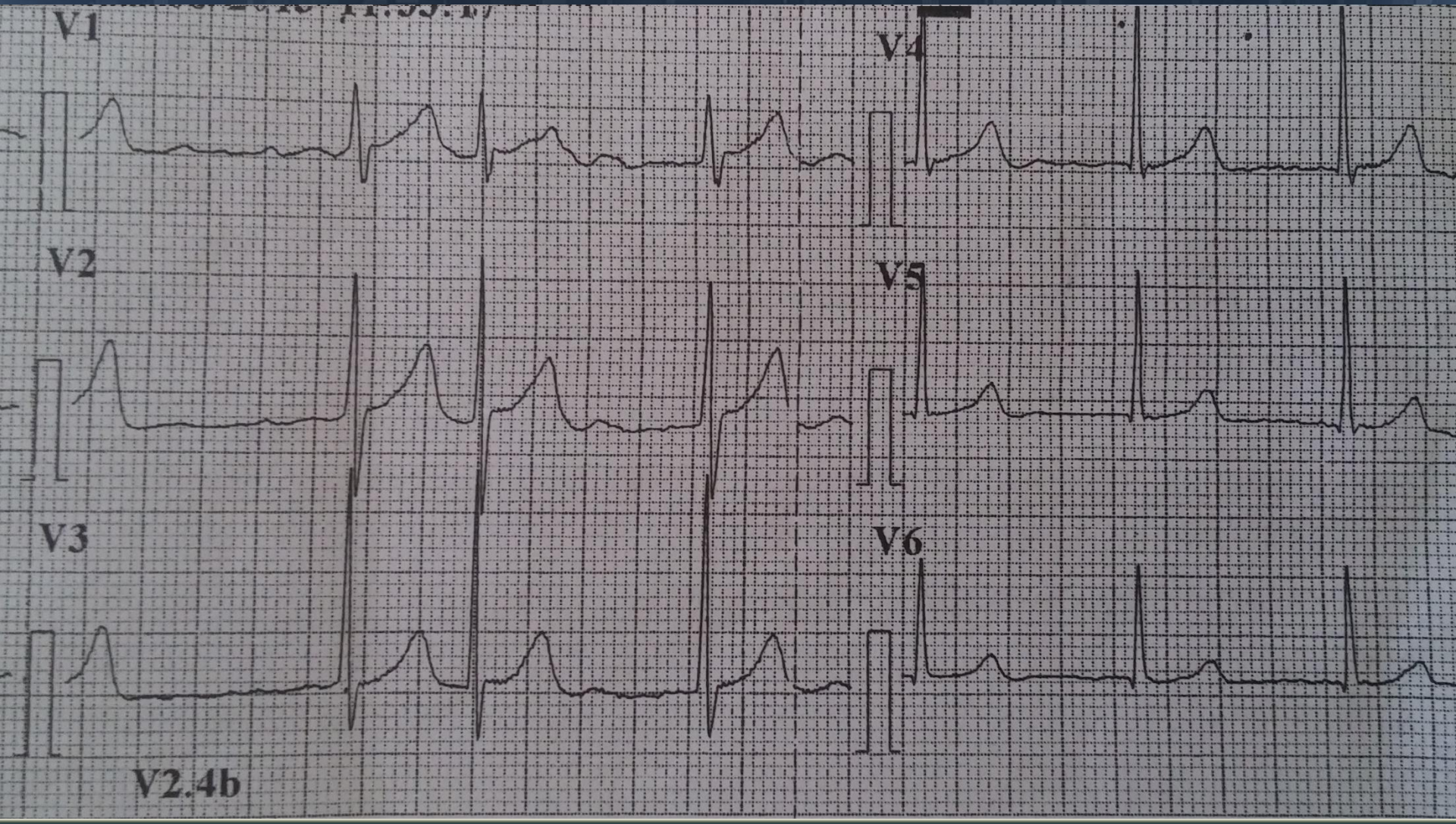

fppt.com

fppt.com

fppt.com

fppt.com

CONTROL AL AÑO DE TRATAMIENTO

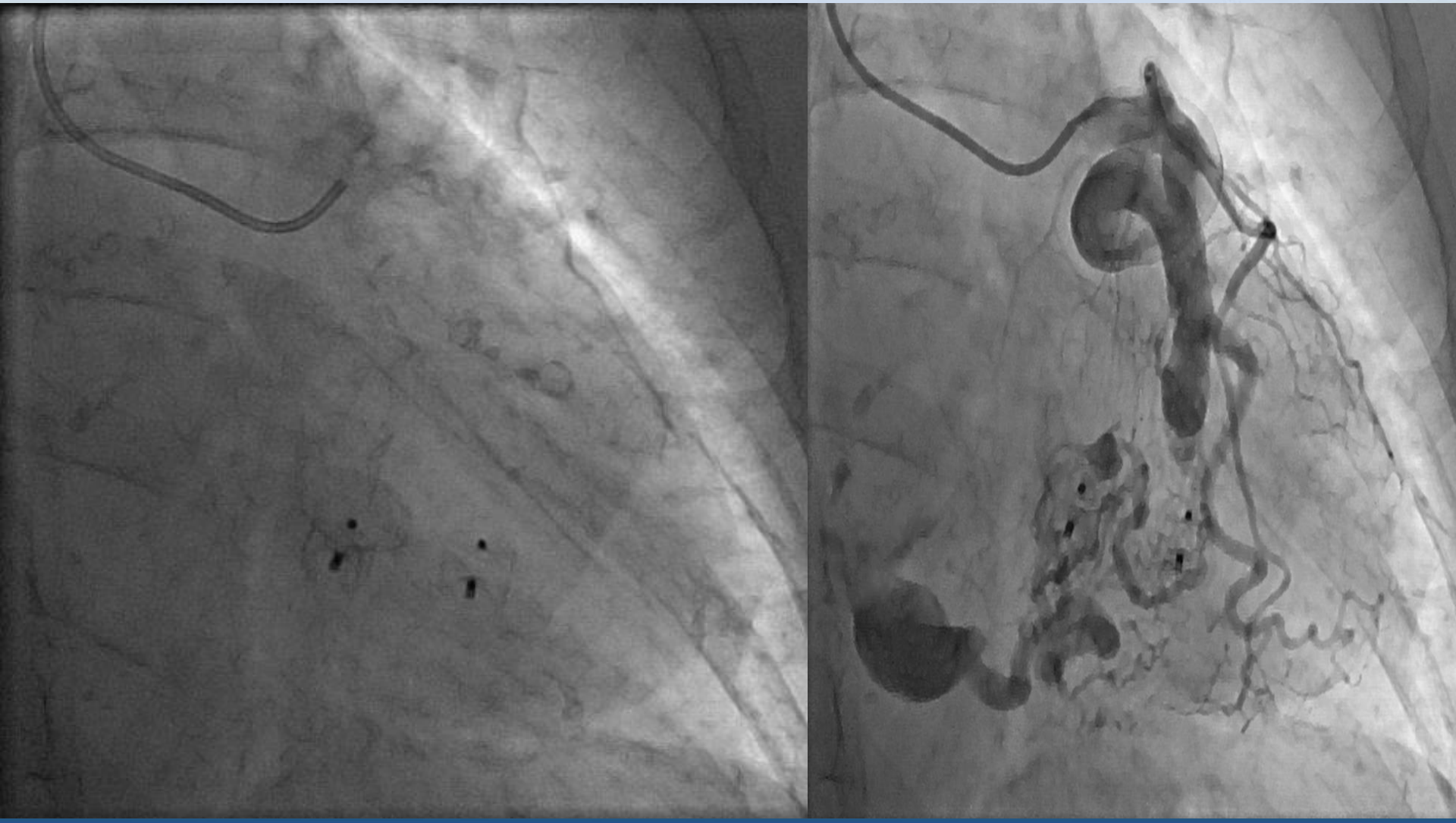

fppt.com

CONTROL ECOCARDIOGRAFICO

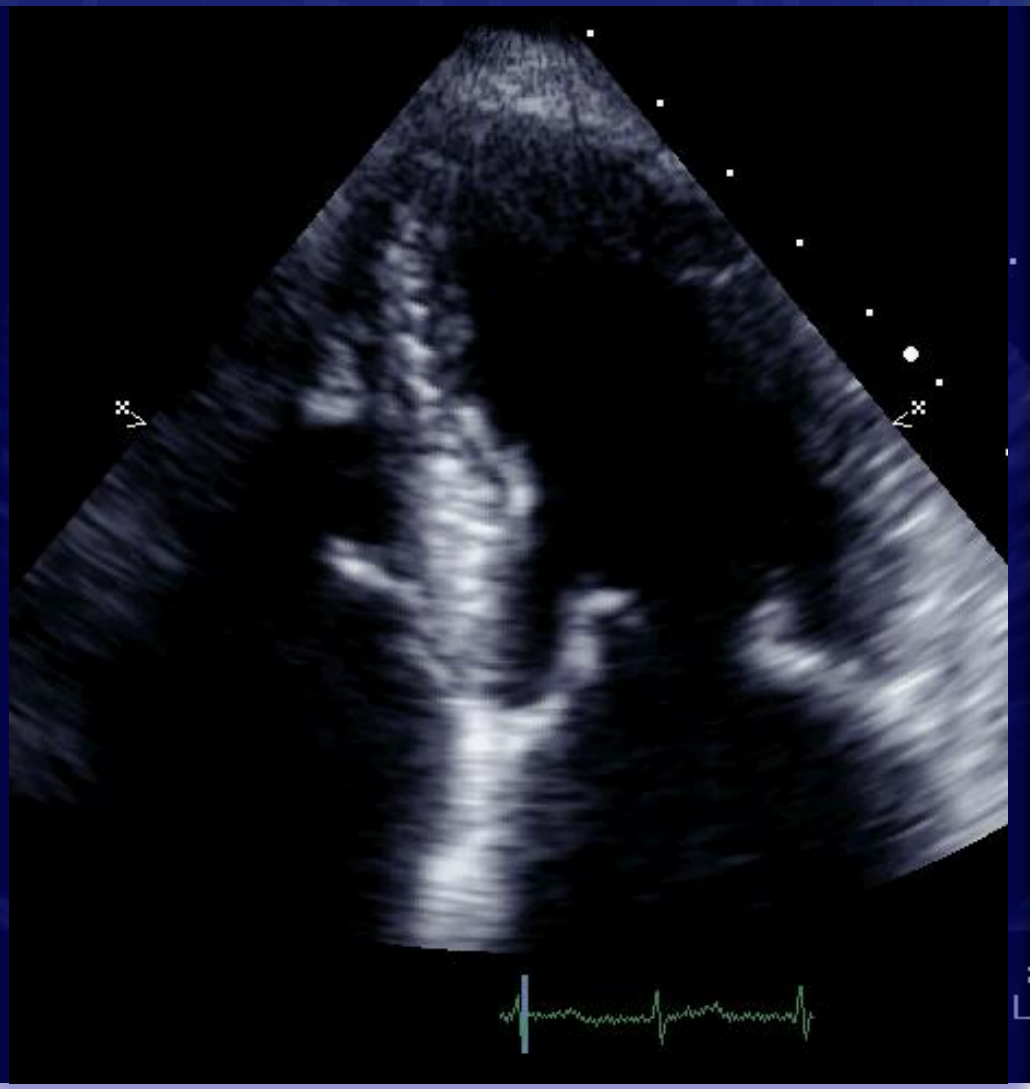

fppt.com

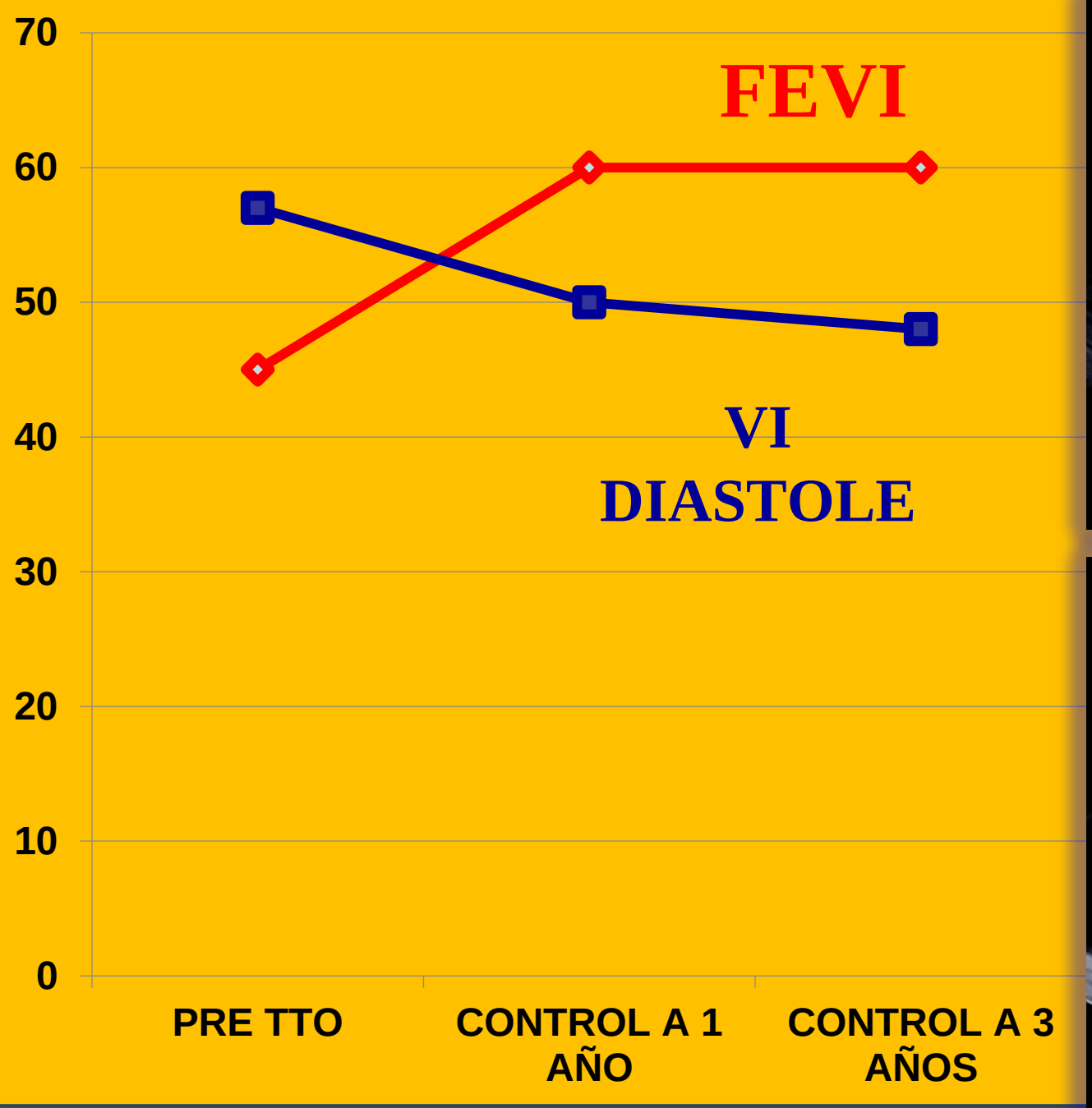
70
60
50
40
30
20
10
0
FEVI
VI
DIASTOLE
PRE TTO
CONTROL A 1 AÑO
CONTROL A 3 AÑOS

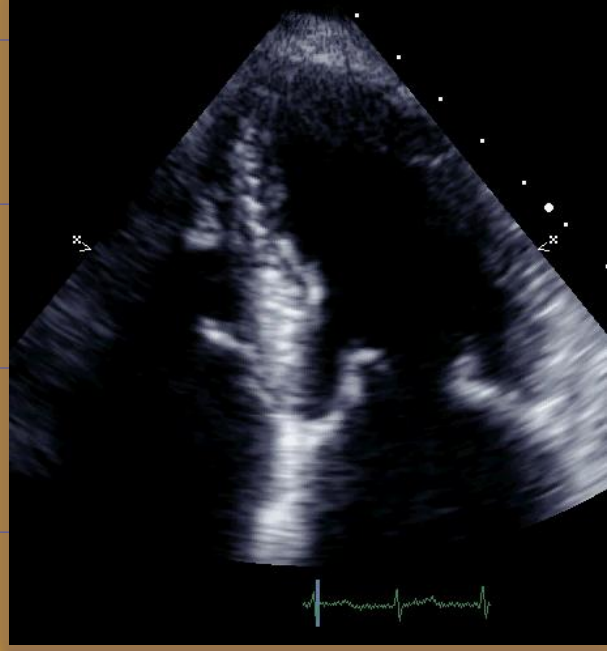

fppt.com

FISTULAS CORONARIAS?
ES UNA ANOMALÍA?
ES UNA VARIANTE?
CUANDO TRATARLA?



fppt.com

PATRONES ANGIOGRÁFICOS EN POBLACIÓN PERUANA REALIZADOS EN EL HOSPITAL NACIONAL "EDGARDO REBAGLITI MARTINS" PERIODO 2010 – 2014.

Pedro Segura Saldaña, Javier Alarcon Santos, Marcos Pariona Javier, Mario Zubiate Talledo, Luis Inga Ayac, Marco Pastrana Castillo, Cristian Aguilar Carranza, Gustavo Miranda Rivas.

RESULTADOS

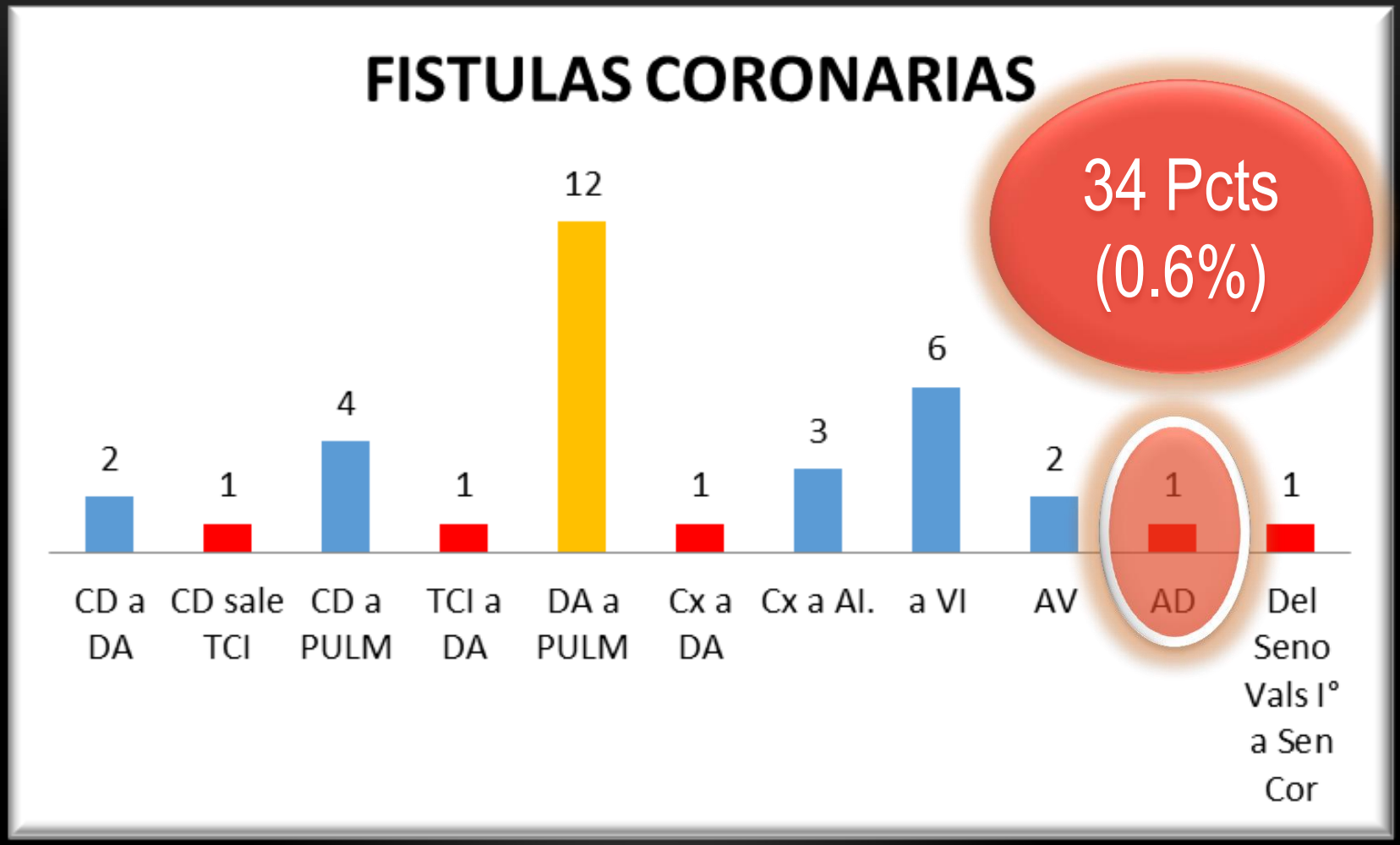

Tomado del Registro Angiográfico del HNERM 2010 - 2014

Journal of Cardiology (2009) 53, 467–472

Rev Port Cardiol. 2011;30(12):891-896

Revista Portuguesa de Cardiologia

Rev Port Cardiol. 2011;30(12):891-896

JOURNAL OF INDIAN COLLEGE OF CARDIOLOGY 5 (2015) 15–19

JACC: CARDIOVASCULAR INTERVENTIONS

VOL. 4, NO. 7, 2011

© 2011 BY THE AMERICAN COLLEGE OF CARDIOLOGY FOUNDATION

PUBLISHED BY ELSEVIER INC.

ISSN 1936-8798/$36.00

DOI: 10.1016/j.jcin.2011.03.014

Percutaneous Closure of Congenital Coronary Artery Fistulae

Results and Angiographic Follow-Up

Conclusions Transcatheter closure of CAF is feasible and should be considered in carefully selected patients. Recanalization of the treated coronary fistulae can occur, so follow-up angiography or other imaging modality should be performed in these patients. (J Am Coll Cardiol Intv 2011;4: 814–21) © 2011 by the American College of Cardiology Foundation

CONCLUSIONES

- EL CIERRE DE FISTULA CORONARIA ES UN PROCEDIMIENTO SEGURO.
- CONSIDERAR LA SUSPENCIÓN DE WARFARINA AL MENOS UNOS MESES POST PROCEDIMIENTO PARA ASEGURAR LA TROMBOSIS Y OCLUSIÓN TOTAL.
- EL CAMINO SE HACE AL CAMINAR...



fppt.com

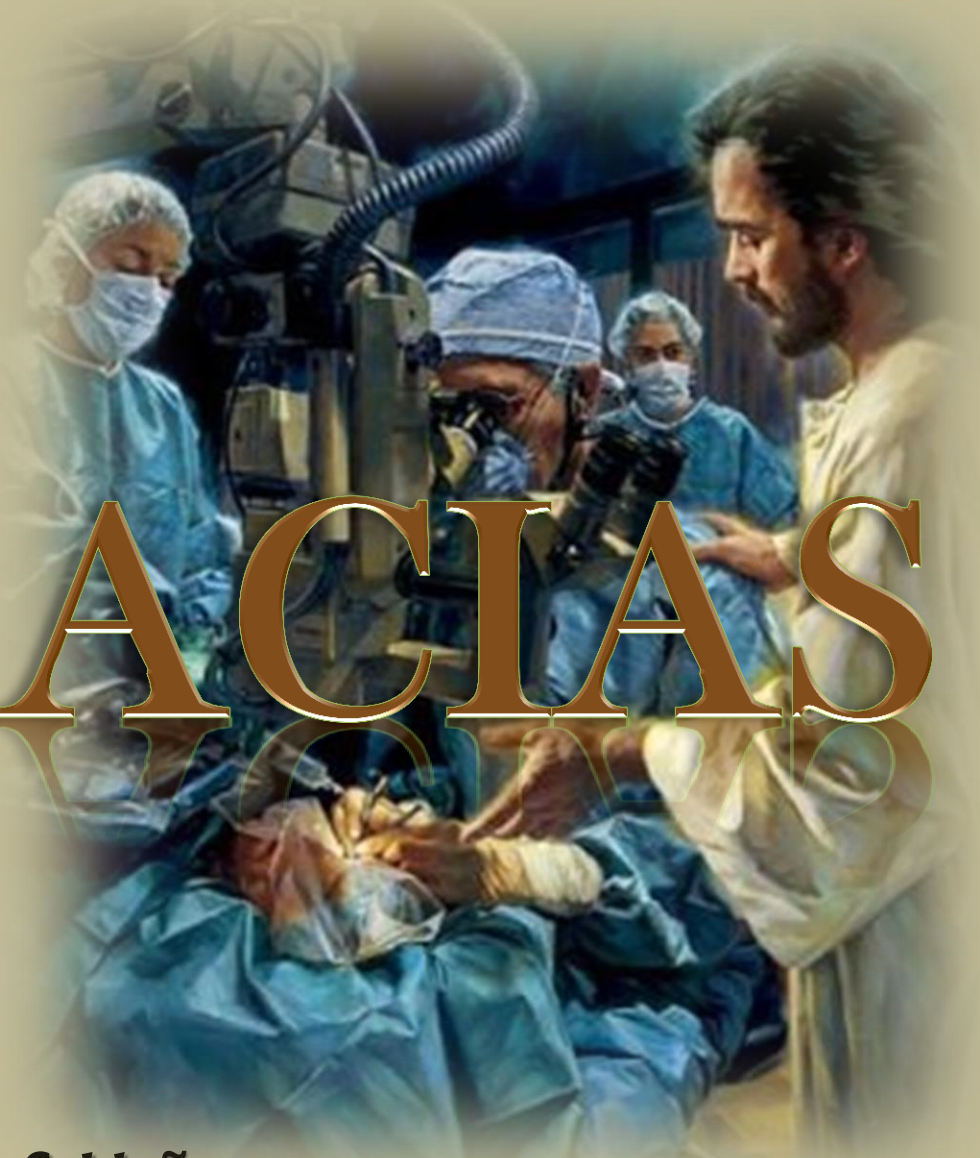

GRACIAS

Pedro Antonio Segura Saldaña

R3 de Cardiología - HNERM